Christophe Bulliot,
Docteur vétérinaire, consultant NAC, Chargé de consultation NAC en école vétérinaire

Radiographie de profil avec dilatation cardiaque

Les maladies cardiaques du furet

Les maladies cardiaques sont assez rares chez le furet comparativement au grand nombre d'affections dont il peut être atteint et comparativement à ses cousins canins et félins. Cet article a pour but de vous expliquer l'origine des principales maladies cardiaques.

Comment fonctionne le cœur ?

Le cœur d'un mammifère est un muscle. Il est composé de quatre cavités appelées oreillettes et ventricules. Il se sépare en deux dans le sens de la longueur, c'est pourquoi on parle souvent de cœur droit et gauche. Lors d'une contraction cardiaque, le sang est propulsé des oreillettes vers les ventricules, puis des ventricules vers les poumons dans le cas du cœur droit, ou vers le reste de l'organisme via l'aorte dans le cas du cœur gauche. Le sang distribué dans l'organisme permet l'oxygénation des tissus. Il se charge de gaz carbonique et revient vers le cœur au niveau de l'oreillette droite. Le sang partant en direction des poumons va expulser ce gaz carbonique dans l'air expiré, puis il va s'oxygéner dans les alvéoles pulmonaires pour enfin revenir au cœur au niveau de l'oreillette gauche. Entre l'oreillette et le ventricule lui correspondant se trouve une sorte de clapet appelé « valvule » s'ouvrant en direction du ventricule pour permettre le passage du sang vers celui-ci puis se refermant pour éviter un reflux vers l'oreillette. Vous l'aurez compris, le cœur est une pompe à double entrée et double sortie permettant une circulation sanguine régulière. Le rythme des battements cardiaques est élevé chez le furet, de l'ordre de 150 à 250 battements cardiaques par minutes.

Les principales maladies cardiaques du furet

On observe le plus souvent des maladies touchant le muscle cardiaque (on parle de cardiomyopathies) ou touchant les valvules cardiaques.

Les cardiomyopathies

Elles sont de deux types : la forme dilatée dite « CMD » et la forme hypertrophique dite « CMH » selon que la paroi du ventricule s'affine ou s'épaissit. La première forme est de loin la maladie cardiaque la plus courante chez le furet.

Les maladies cardiaques par atteinte des valvules

Lors d'une insuffisance valvulaire, un défaut dans la fermeture des valves entraîne un reflux du sang du ventricule vers l'oreillette ce qui produit un son audible au stéthoscope : on parle de souffle cardiaque. Le reflux d'une partie du sang contenu dans le ventricule implique qu'une moindre quantité de sang est expulsée de celui-ci dans les artères quittant le cœur. Pour pallier à cette diminution du flux sanguin expulsé, le cœur s'adapte en augmentant la taille du ventricule défaillant pour retrouver un flux sanguin expulsé analogue à celui d'un cœur normal. Mais cette augmentation de taille aboutit à terme à un affaiblissement et à un dysfonctionnement

du cœur. Lorsque trop de sang reflue vers l'oreillette, on observe une accumulation de liquide en amont de la valvule atteinte, c'est-à-dire au niveau pulmonaire dans le cas du cœur gauche (d'où un œdème pulmonaire), ou dans l'abdomen dans le cas du cœur droit (on parle d'ascite).

Les symptômes d'une maladie cardiaque

Le furet malade du cœur est généralement essoufflé, peut présenter des syncopes, une gêne respiratoire, de la toux et des malaises. On observe parfois un arrêt cardiaque brutal, plus communément appelé « attaque ».

Le diagnostic d'une maladie cardiaque

On peut suspecter une anomalie dans le fonctionnement cardiaque lors de l'auscultation au stéthoscope, d'une part si l'on constate un trouble dans le rythme cardiaque et d'autre part si l'on entend un souffle (c'est le cas lors de maladie avec atteinte des valvules cardiaques). Plusieurs examens complémentaires sont mis en œuvre pour préciser la nature de la maladie cardiaque, mais aussi pour en évaluer la gravité : la radiographie (elle permet de constater une taille globale trop importante du cœur et de rechercher la présence d'œdème pulmonaire ou de liquide dans l'abdomen), l'échographie (elle permet de visualiser l'intérieur du cœur et d'observer le flux du sang dans celui-ci), l'électrocardiogramme (il permet de contrôler le rythme des battements cardiaques et leur nature).

Le traitement d'une maladie cardiaque

Des traitements médicaux existent, mais ils ne permettent pas de guérison. La maladie cardiaque est stabilisée jusqu'au jour où la défaillance cardiaque est trop importante. L'euthanasie peut malheureusement être nécessaire en fin d'évolution. En cas d'urgence, le furet doit être porté en clinique et éventuellement placé sous oxygène. Si votre furet est cardiaque, il convient de toujours avoir à disposition les coordonnées d'une clinique bien équipée et d'un service de garde pour les nuits, dimanches et jours fériés. Pensez également aux périodes de vacances en repérant avant votre départ les cliniques pouvant vous recevoir au besoin et munissez-vous du dossier médical de votre furet avec notamment les anciens clichés radiographiques et les comptes rendus d'échographie.

Radiographie cardiaque normale

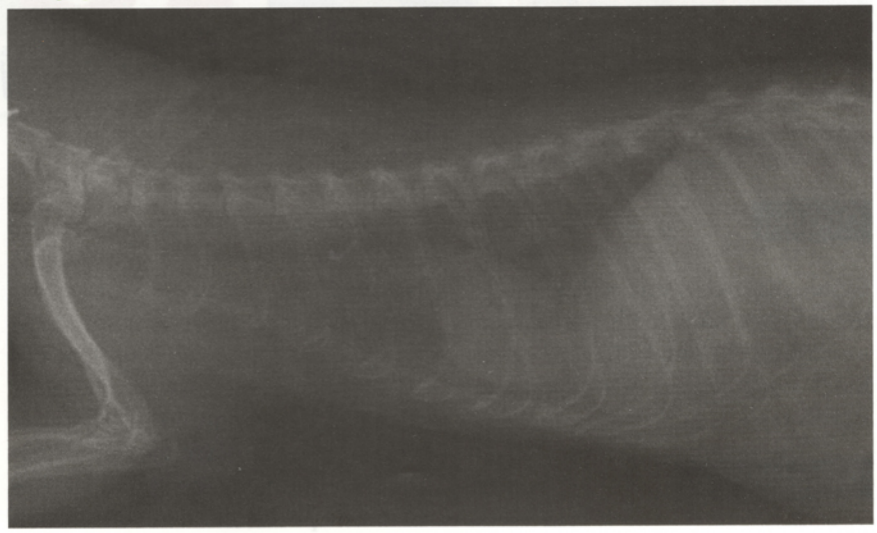

Radiographie thoracique avec épanchement

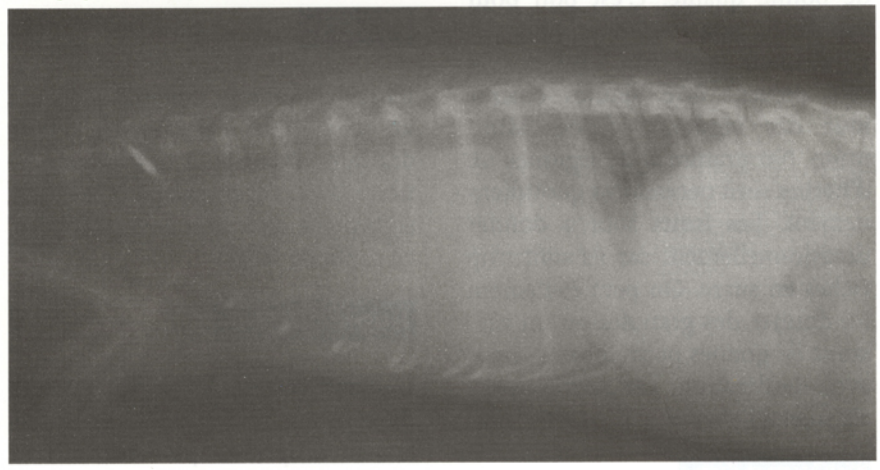
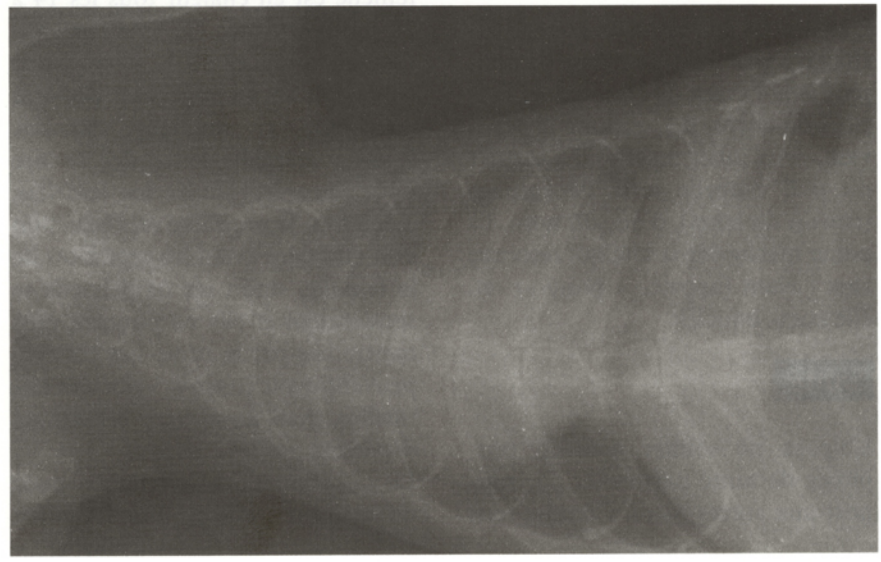
Radiographie de face avec dilatation cardiaque